

Carcinoma vulvar invasivo: Melanoma nodular vaginal A propósito de una paciente.

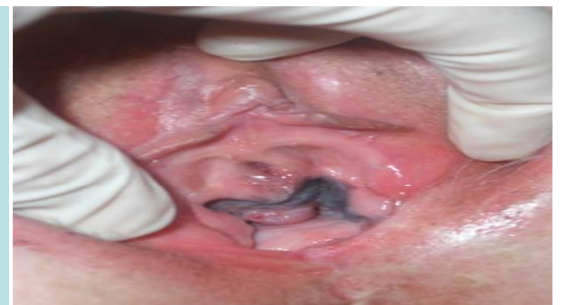Donzo Tobeles M*, Lopez Soto A. García Cegarra P*, Gómez Leal P*,
San Nicolás Griñán M*, Ortega Quiñero P*. Martínez Cendán JP*, Isaac Montero MA**,
* Servicio Ginecología e obstetricia Hospital Universitario Santa Lucía, Cartagena
**Servicio Anatomía patológica Hospital Santa Lucía , Cartagena

Introducción

El melanoma maligno vaginal es un tumor ginecológico muy poco frecuente, ocurre habitualmente en mujeres caucásicas con una edad media de diagnóstico de 68 años. Se puede presentar como una lesión plana, asimétrica con bordes irregulares, o una lesión nodular, pigmentada o amelanocítica. De pronóstico muy desfavorable, su tratamiento consiste en resección vulvar asociada o no a radioterapia

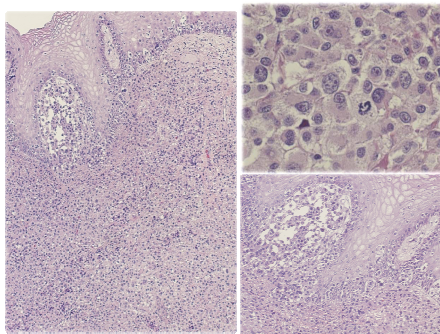
Descripción de caso

Paciente de 75 años de edad sin antecedentes familiares y personales de interés. Menarquia a los 14 años, 2 gestaciones con 2 partos eutócicos previos, menopausia fisiológica a los 50 años. Consulta por masa vulvar excrecente sangrante desde de unas semanas de evolución. No refiere cuadro de dolor, prurito, anorexia, pérdida de peso u otra sintomatología. Exploración general y mamaria negativa. Exploración ginecológica: Lesión excrecente de coloración azulada en la pared lateral izquierda de la vagina que llega hasta la zona inferior del meato urinario. El resto de la exploración negativa; no se palpan adenopatías ganglionares a ningún nivel.



Con la sospecha diagnóstica de un Melanoma vulvar, se solicitan marcadores tumorales y Tomografía computerizada abdominopélvica y se realiza biopsia-punch de la lesión. La prueba de imagen, los marcadores tumorales, al igual que el PCR de HPV 16 y 20 resultan negativos.

Anatomía patológica



Informa de una mucosa vaginal con proliferación lentiginosa atípica con hiperpigmentación de la capa basal asociada a melanoma lentiginoso de la mucosa de crecimiento radial multifocal (melanoma in situ) originando en la cara anterolateral izquierda, un melanoma nodular polipoide de células epitelioideas, ulcerado, de 3.5mm de grosor y 6mm de extensión, que dista 6 mm del margen.

Nivel IV de Clark: infiltra la dermis reticular, Breslow 3.5mm pT3b.

No microsateletosis. No infiltrado vascular linfocitario y perineural. Ausencia de regresión tumoral. Los márgenes contactan con lesión lentiginosa atípica en borde anterior y posterior derecho e izquierdo.

Tratamiento e evolución

El comité de tumores ginecológicos de nuestro centro decide radioterapia adyuvante a la biopsia excisional. Recibe radioterapia externa mas braquiterapia a nivel de lecho quirúrgico.

La evolución esta marcada por la recidiva tumoral y progresión de la enfermedad con metastasis ganglionares y hepática, con fallecimiento de la paciente a los 38 meses del diagnóstico.

Discusión

El melanoma vulvar es el segundo Cáncer más frecuente de la vulva con una incidencia anual de 0.10-0.26 / 100.000 mujeres. Es más frecuente en mujeres de edad avanzada como el caso de nuestra paciente. Por su carácter agresivo, el retraso en su diagnóstico y lo avanzado de la extensión en el momento de su presentación, es de muy mal pronóstico.

El tratamiento consiste en resección vulvar amplia con márgenes de 2 cm y ganglio centinela, asociado o no a radioterapia. La supervivencia es relativamente baja y la recidiva es muy alta.

Bibliografía

- Wechter ME, Gruber SB, Haefner HK, Lowe L, Schwartz JL, Reynolds KR, Johnson TM. Vulvar melanoma: a report of 20 cases and review of the literature. J Am Acad Dermatol. 2004;50(4):554.
- Irvin WP Jr, Bliss SA, Rice LW, Taylor PT Jr, Andersen WA. Malignant melanoma of the vagina and locoregional control: radical surgery revisited. Gynecol Oncol. 1998;71(3):476.
- Trimble EL, Lewis JL Jr, Williams LL, Curtin JP, Chapman D, Woodruff JM, Rubin SC, Hoskins WJ. Management of vulvar melanoma. Gynecol Oncol. 1992;45(3):254